ආහාර මාර්ග බිත්තියේ මූලික පටක සැලැස්ම

- ආහාර මාර්ග බිත්තිය සෑදී ඇත්තේ මූලික පටක සැලැස්මක් ඇතිව ය.
- අන්නස්‍රෝතයේ සිට ගුද මාර්ගය දක්වා ආහාර මාර්ග බිත්තිය ප්‍රධාන වශයෙන් ම පටක ස්ථර 4 කින් සමන්විත වේ.

01. මස්තු පටලය

- මෙය බාහිරින් ම පිහිටි පටක ස්තරය වේ.
- තැනී ඇත්තේ උදරච්ඡදයෙන් හෙවත් සරළ ශල්කමය අපිච්ඡදයකින් ආස්තරණය වූ තන්තුමය සම්බන්ධක පටකයකිනි.
- ආහාර ජීර්ණයේ දී ආහාර මාර්ගය චලනය වන විට උදර බිත්තිය සමග ඇති වන ඝර්ෂණය මෙය මගින් අඩු වේ.

02. පේශි චෝලය

- මස්තු පටලයට ඇතුළතින් පේශි චෝලය පිහිටයි.
- පේශි චෝලය තැනී ඇත්තේ සිකිඳු පේශි වලිනි.
- පේශි චෝලයේ බාහිරින් ම ඇත්තේ අන්වායාම පේශි සිතරයයි. එහි ඇත්තේ අන්වායාම ලෙස සකස් වූ පේශි සෛල ය.
- අන්වායාම පේශි ස්තරයට ඇතුළතින් වෘත්තාකාර පේශි ස්තරය පිහිටයි. එහි වෘත්තාකාර ලෙස සකස් වූ පේශි සෛල පිහිටයි.
- මෙම පේශි ස්තර අතර අවුර්බක් ප්‍රථානය පිහිටයි. මෙමගින් ක්‍රමාකුංචන චලන පාලනය කරයි.
- මෙම පේශි ස්තරවල සංකෝචනයෙන් ඇති වන තරංග නිසා ආහාර මාර්ගය ඔස්සේ ආහාර පරිවහනය වේ.

03. අධඃශ්ලේෂ්මලකය

- පේශි චෝලයට ඇතුළතින් පිහිටි අධඃශ්ලේෂ්මලකය තැනී ඇත්තේ ලිහිල් සම්බන්ධක පටකයක් වන අරීයල පටකයෙනි.
- එහි රුධිර වාහිනී, කොලැජන් තන්තු, ප්‍රත්‍යාස්ථ තන්තු සහ ස්නායු ප්‍රථානයක් වන මිස්නර් ප්‍රථානය පිහිටයි.
- අධඃශ්ලේෂ්මලකය තුළ ග්‍රන්ථි සහ වසා පටකද පිහිටයි.

04. ශ්ලේෂ්මලකය

- ආහාර මාර්ගයේ අධෘශ්ලේෂ්මලකයට ඇතුළතින් ඇත්තේ ශ්ලේෂමලකයයි. එහි ස්තර තුනකි.
    1. අපිච්ඡදය - ඇතුළතින් ම පිහිටියේ අපිච්ඡද ආස්තරණයකි. ආහාර මාර්ගයේ කුහරය ආස්තරණය වනුයේ මෙය මගිනි.
    2. නෛජය තලාව - අපිච්ඡද ආස්තරණයට පිටතින් ඇත්තේ ලිහිල් සම්බන්ධක පටකයකි. එය නෛජය තලාව ලෙස හැඳින්වේ. එහි විවිධ ආකාරයේ ග්‍රන්ථි, රුධිර වාහිනී සහ වසා වාහිනී පිහිටයි.
    3. පේශි ශ්ලේෂ්මලකය - පේශි ශ්ලේෂ්මලකයලෙස හැඳින්වෙන තුනී සිනිදු පේශි ස්තරයක් ද නෛජය තලාව ට පිටතින් ශ්ලේෂ්මලකයෙ ඇත. පේශි ශ්ලේෂ්මලකයේ ඇති සිනිදු පේශිවල සංකෝචනය නිසා ආහාර මාර්ගයේ අනිකුත් චලනවලින් ස්වාධීන ව ශ්ලේෂ්මලකයට චලනය විය හැක.

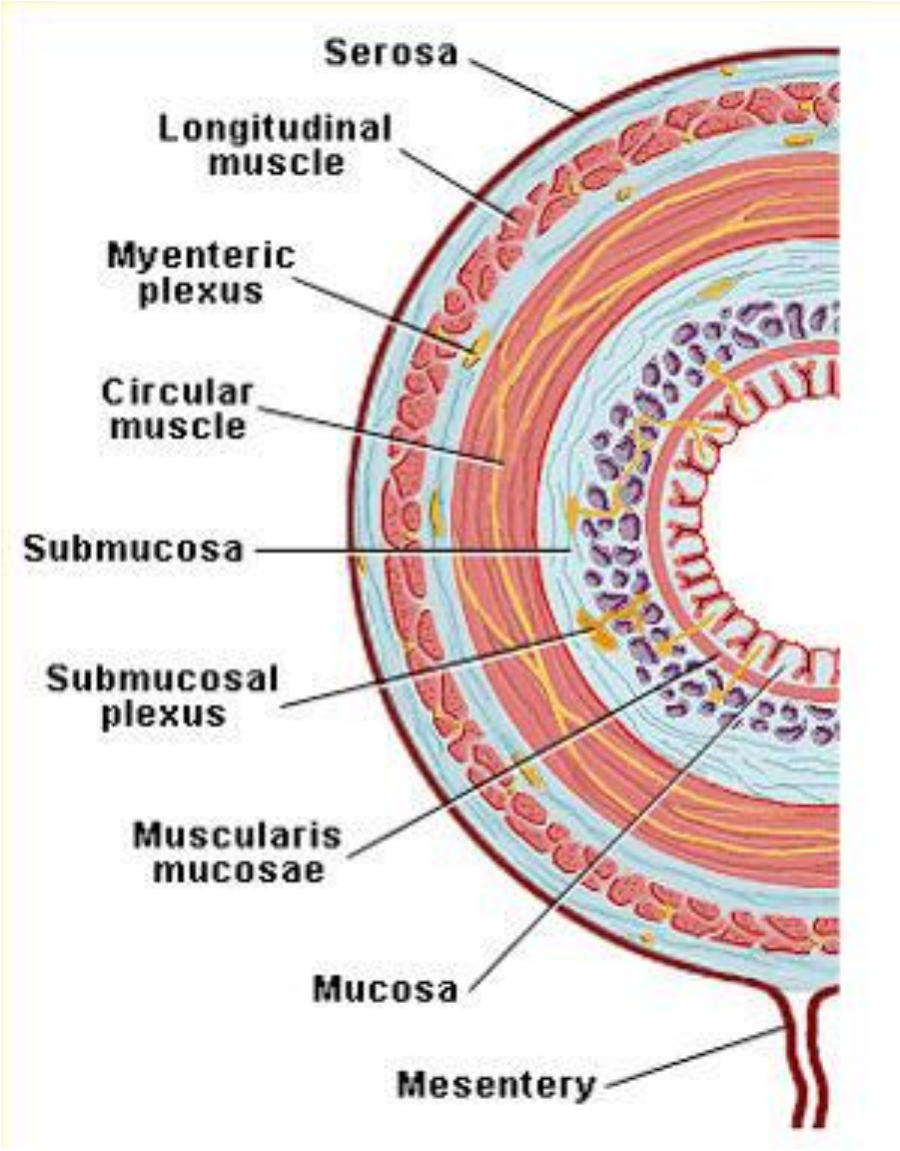

➲ අන්නස්‍රෝතය

- මෙය ස්වරාලයට, ශ්වාසනාලයට හා හෘදයට පිටුපසින් උරසේ මධ්‍ය තලය ඔස්සේ පිහිටයි.
- ග්‍රසනිකාව හා ආමාශය සම්බන්ධ කරන දිගු නාලයකි.
- මෙය උරස් කුහරය තුළ හමුවේ. උරස් කුහරය තුළ පිහිටන් ආහාර මාර්ගයට අයත් එක ම කොටස් මෙය වේ.
- අන්නස්‍රෝතය ග්‍රසනිකාවෙන් ආරම්භ වී පහතට විහිදී ගොස් මහා ප්‍රාචීරය හරහා ගමන් කරයි. ඉන්පසු වක්‍ර වී ආමාශය සමග සම්බන්ධ වේ.
- අන්නස්‍රෝතයේ බිත්තියේ කංකාල පේශි සහ සිනිදු පේශි යන දෙවර්ගයම අඩංගුවේ.

- අන්නස්‍රෝතයේ ඉහළම කොටසේ කංකාල පේශි අඩංගු වන අතර, ඒවා ගිලීමේ ක්‍රියාවලියට දායක වේ. ගිලීම සිදු නොවන අවස්ථාවල දී අන්නස්‍රෝතයේ දෙකෙළවර වැසී පවතී.
- අන්නස්‍රෝතයයේ ඉතිරි ප්‍රදේශය සමන්විත වන්නේ සිනිඳු පේශිවලින්ය. ඒවා ක්‍රමාකුංචනය නම් ක්‍රියාවලියට සහභාගි වේ.
- මේ ක්‍රියාවලියේ දී අන්නස්‍රෝතයේ සිනිඳු පේශිවල මාරුවෙන් මාරුවට සිදුවන රිද්මයානුකූල සංකෝචන හා ඉහිල් වීම් තරංගයක් ඇති වේ. මෙමඟින් මේ ආහාර ගුලිය අන්නස්‍රෝතය දිගේ පහළට තල්ලු වේ.

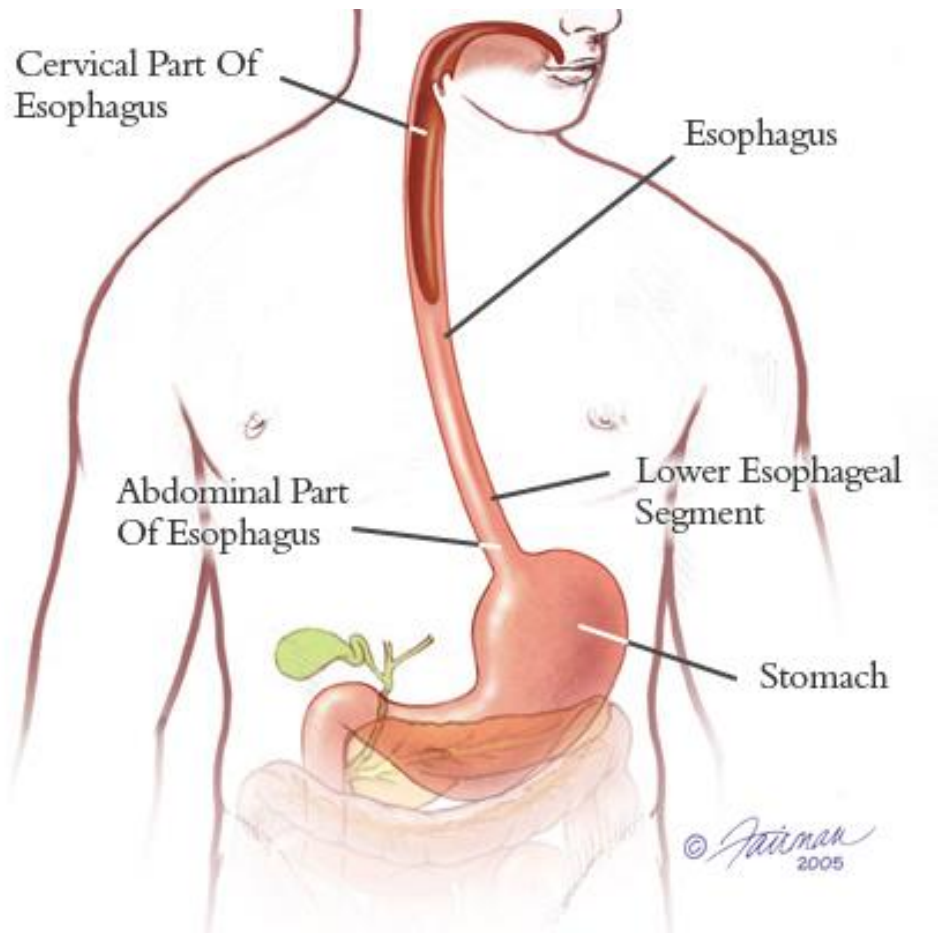

- විදුර කෙළවර වැසී තිබීමත්, අන්නස්‍රෝතය හා ආමාශය අතර තීව්‍ර කෝණයක් පිහිටා තිබීමත් නිසා ආමාශගත ද්‍රව්‍ය අන්නස්‍රෝතයට පැමිනීම වළකී.
- ආහාර මාර්ග බිත්තියේ මූලික මූලික පටක සැලැස්මේ දක්නට ලැබෙන ස්තර හතර ම අන්නස්‍රෝතයේ දක්නට ලැබේ.

<u>**අන්නස්‍රෝත බිත්තියේ වැදගත් ලක්ෂණ**</u>

- මෙහි අධඃශ්ලේෂමලකය තුළ අන්නස්‍රෝතීය ග්‍රන්ථි ලෙස හැඳින්වෙන කුඩා ග්‍රන්ථි සමූහයක් පිහිටයි. ඒවා මගින් ශ්ලේෂමල ස්‍රාවය වේ.
- අන්නස්‍රෝතයේ අවිදුර ප්‍රදේශයේ පේශි චෝලයේ ඇත්තේ කංකාල පේශි සෛලයි. පේශි චෝලයේ මධ්‍ය ප්‍රදේශයේ කංකාල පේශි සෛල හා සිනිඳු පේශි සෛල යන දෙවර්ගයම පිහිටයි. විදුර ප්‍රදේශයේ දී මෙය සමන්විත වන්නේ සිනිඳු පේශි සෛල වලින් පමණි.
- අන්නස්‍රෝතයේ අවිදුර ප්‍රදේශයේ දී ශ්ලේෂ්මලකයේ ඇතුළතින් ම පිහිටි ආස්තරණය සමන්විත වන්නේ ස්තරීභූත ශල්කමය අපිච්ඡදයෙනි. විදුර ප්‍රදේශයේ දී එය සමන්විත වන්නේ ස්ථම්භික අපිච්ඡදයෙනි. මධ්‍ය ප්‍රදේශයේ දී එම අපිච්ඡද වර්ග දෙකේ මිශ්‍රණයක් දැකිය හැක.

➲ <u>ආමාශය</u>

- ආහාර මාර්ගයේ වඩාත් ම පළල් කොටසයි.
- උදර කුහරයේ ඇති ……………….. විස්තෘත පැසකි.
- මෙය මහා ප්‍රාචීරයට වහා ම පහළින් උදර කුහරයේ ඉහළ වම් කොටසේ පිහිටයි.
- මෙහි අවිදුර කෙළවර අන්නස්‍රෝතය සමග සන්තතික ය. අන්නස්‍රෝතය හා ආමාශය අතර, ඇති සන්ධියේ හෘදාසන්න වක්‍ර පිධානය හමු වේ.
- ආමාශයේ විදුර කොටස කුඩා අන්ත්‍රය සමඟ සම්බන්ධ වේ. ආමාශය හා ක්ෂුද්‍රාන්ත්‍රය අතර, සන්ධියේ ආලාරවක්‍ර පිධානය ඇත.

- ඒවා වෘත්තාකාර සිනිදු පේශිවලින් සෑදී ඇත. මේ අවයව හරහා ද්‍රව්‍ය ගමන යාමනයට මේ වක්‍රපිධාන උදවු වේ.
- අන්නස්‍රෝතය හා ආමාශය අතර පිහිටන විවරය හෘදාසන්න විවරය නමිනුත්, ග්‍රහණිය හා ආමාශය අතර ඇති විවරය අලාර විවරය නමිනුත් හැඳින්වේ.
- ආහාර මාර්ග බිත්තියේ මූලික සැලැස්මේ දක්නට ලැබෙන පටක ව්‍යුහය ආමාශ බිත්තියේ ද හොඳින් විකසනය වී ඇත.
- ආමාශයේ ප්‍රදේශ 4 කි.
  1. ....
  2. ....
  3. ....
  4. ....

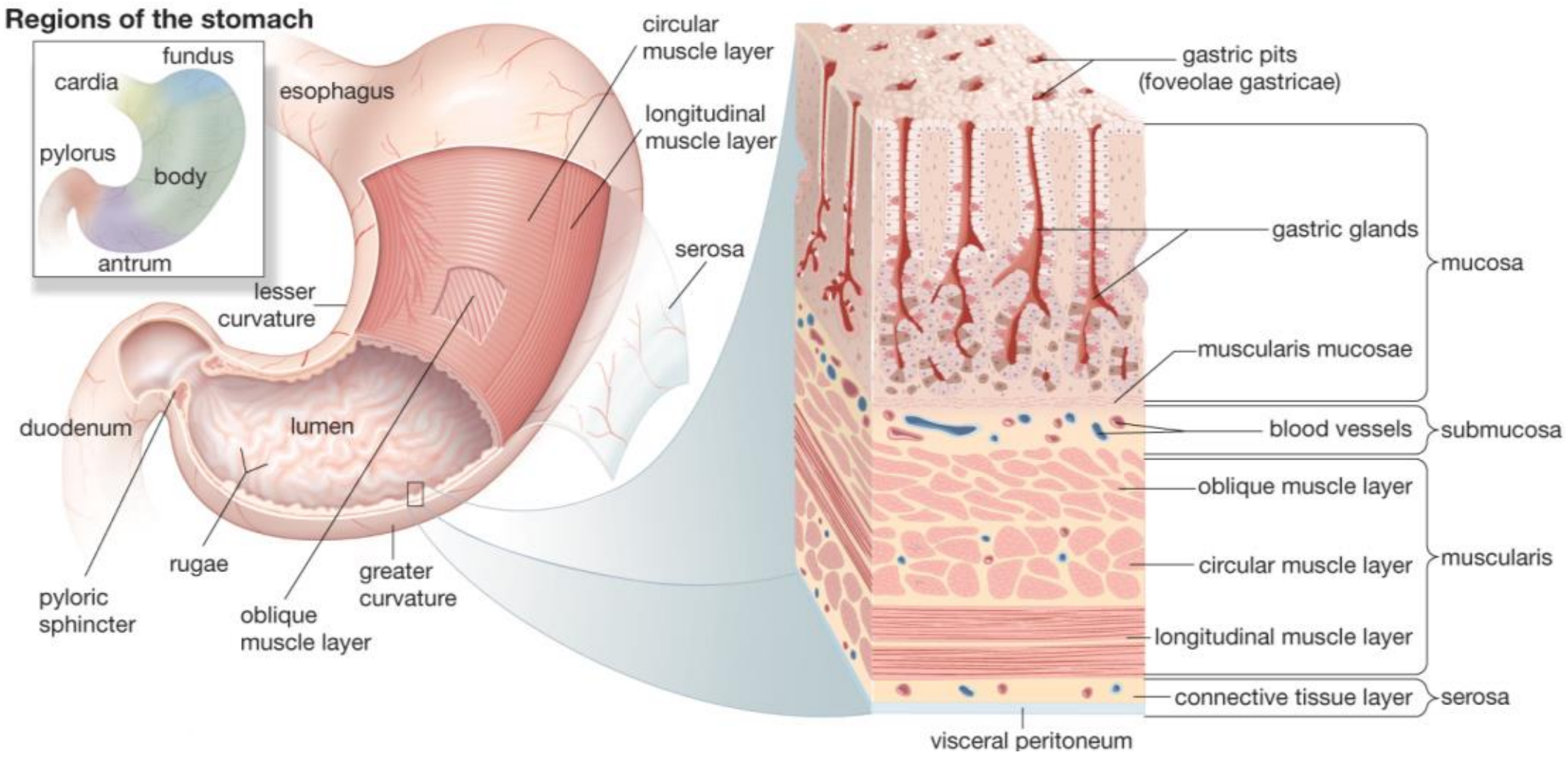

- ආමාශයේ ඉහළින් ම පවතින ප්‍රදේශය බුද්නයයි.
- මැද ප්‍රදේශය දේහයයි.
- පහළින් වූ තිරස් කොටස අලාරයයි.
- අන්නස්‍රෝතය විවෘත වන කොටස කාඩියාව නම් වේ.

<u>**ආමාශ බිත්තියේ විශේෂ ලක්ෂණ**</u>

- ආමාශ බිත්තිය විශාල වශයෙන් ඇදෙන සුලු වේ.
- ආහාර මාර්ගයේ වෙනත් ප්‍රදේශවල මෙන් නොව ආමාශ බිත්තියේ ඇති පේශි චෝලය, පේශි ස්තර 3 ක් ලෙස සකස් වී ඇත.
  1. ....
  2. ....
  3. ....

- මෙම පිහිටීම නිසා ක්‍රමාකුංචන තරංග ඇති වන පරිදි සංකෝචනය වීමට අමතරව ආහාර හොඳින් මිශ්‍ර වීමට හැකි වන පරිදි කැඩී බිඳී යන පරිදි සංකෝචනය වීමට ද ආමාශයට පුලුවන.
- ආමාශයේ ශ්ලේෂ්මලකයේ ආමාශයික යුෂ ස්‍රාවය කරන ආමාශයික ග්‍රන්ථි පිහිටයි.
- ආමාශයේ අභ්‍යන්තර පෘෂ්ඨය ඉතා විශාල වශයෙන් නැමී ඇති අතර, ඒවා තුළ කුහර දක්නට තිබේ. මේවා ආමාශයික ග්‍රන්ථි කරා යොමුව ඇත.
- ආමාශයික ග්‍රන්ථි තුළ සෛල වර්ග තුනක් දක්නට ලැබේ. ඒවා නම් ශ්ලේෂ්මල සෛල ප්‍රධාන සෛල හා පාර්ශ්වික සෛල වේ.
- ආමාශය හිස් ව ඇති විට ශ්ල්ලේෂ්මලකය අන්වායාම රැළි ඇති වන ආකාරයට නැමී පවතී. එම රැළි රූගේ ලෙස හඳුන්වයි. ආහාර ආමාශය තුළ එක්රැස් වන විට මෙම රූගේ නැමුම් අඩුවන අතර ආමාශයේ විශාලත්වය ද යම් මට්ටමකින් වැඩි වේ.

<u>ආමාශයික ග්‍රන්ථි වලින් ස්‍රාවය වන ආමාශයික යුෂයේ සංඝටක</u>

1. ....
2. ....
3. ....

<u>ආමාශයික යුෂයේ සංඝටක වල කෘත්‍යයන්</u>

1. ශ්ලේෂ්මල

   මේවා මගින් ආමාශගත ද්‍රව්‍ය ස්නේහනය වේ. එම නිසා ආමාශයික බිත්තියට යාන්ත්‍රික ලෙස සිදුවන හානි ද, ආමාශයික යුෂ නිසා සිදුවන රසායනික හානි ද වැළකේ.

2. HCl

   ටයලින් වල ක්‍රියාකාරිත්වය නැවැත්වීම.
   ආහාරයේ සිටින ක්ෂුද්‍ර ජීවීන් විනාශ කිරීම.
   ආමාශයික යුෂයේ වූ පෙප්සිනෝජන්, පෙප්සින් බවට පත් කිරීම.
   පෙප්සින්වල ක්‍රියාකාරිත්වය සඳහා අවශ්‍ය ආම්ලික මාධ්‍යයක් ලබා දීම.

3. පෙප්සිනොජන් - ආහාරයේ ඇති ප්‍රෝටීන ජීර්ණය සිදුකරයි.

4. අභ්‍යන්තරස්ථ සාධකය

   විටමින් B_{12} අවශෝෂණය හා රතු රුධිරාණු නිපදවීම සඳහා වැදගත් වේ.

5. රෙනින්

   කිරිවල අඩංගු කේසිනෝජන් නමැති ප්‍රෝටීනය මත ක්‍රියාකර එය කේසීන් බවට පත් කරයි. එම නිසා කිරි කැටි ගැසේ.